

Diagnóstico del ictus por cocaína y sus complicaciones

Davinia Larrosa-Campo, César Ramón-Carbajo, Lorena Benavente-Fernández, Rocío Álvarez-Escudero, Nahla Zeidan-Ramón, Sergio Calleja-Puerta, Julio Pascual

Introducción. La cocaína es un factor de riesgo cerebrovascular independiente, tanto para eventos isquémicos como hemorrágicos, sobre todo entre los menores de 55 años.

Caso clínico. A través de un caso clínico de ictus por consumo de cocaína, se revisa su fisiopatología y la complejidad en el manejo y diagnóstico de las complicaciones asociadas. Una de estas complicaciones descritas en relación con el consumo de cocaína es el vasoespasmo. Esta entidad comparte con otras entidades, como la hiperperusión postisquémica precoz, los hallazgos en estudios ecográficos. Sin embargo, ambas presentan importantes diferencias en cuanto a tratamiento y pronóstico se refiere.

Conclusiones. El consumo de cocaína se asocia con la enfermedad cerebrovascular a través de múltiples mecanismos, de los que se derivan diferentes complicaciones. Identificar estas complicaciones permite su correcto abordaje.

Palabras clave. Cocaína. Doppler transcraneal. Hiperperusión cerebral. Isquemia cerebral. Resonancia magnética craneal. SPECT cerebral. Vasoespasmo intracraneal.

Servicio de Neurología (D. Larrosa-Campo, C. Ramón-Carbajo, L. Benavente-Fernández, R. Álvarez-Escudero, S. Calleja-Puerta, J. Pascual); Servicio de Medicina Nuclear (N. Zeidan-Ramón). Hospital Central de Asturias. Oviedo, Asturias, España.

Correspondencia:

Dra. Davinia Larrosa Campo. Servicio de Neurología. Hospital Central de Asturias. Celestino Villamil, s/n. E-33006 Oviedo (Asturias).

E-mail:

davinialc@gmail.com

Aceptado tras revisión externa:

09.04.13.

Cómo citar este artículo:

Larrosa-Campo D, Ramón-Carbajo C, Benavente-Fernández L, Álvarez-Escudero R, Zeidan-Ramón N, Calleja-Puerta S, et al. Diagnóstico del ictus por cocaína y sus complicaciones. Rev Neurol 2013; 57: 167-70.

© 2013 Revista de Neurología

Introducción

El aumento del consumo de cocaína ha puesto de relieve su importancia como factor independiente de riesgo cardiovascular. Aunque no se conocen con certeza, se atribuyen múltiples mecanismos de acción, de los que se derivan diversas complicaciones con distintos tratamientos e implicaciones pronósticas. A través de un caso clínico, se expone la complejidad de la fisiopatología y el manejo del ictus isquémico secundario al consumo de cocaína.

Caso clínico

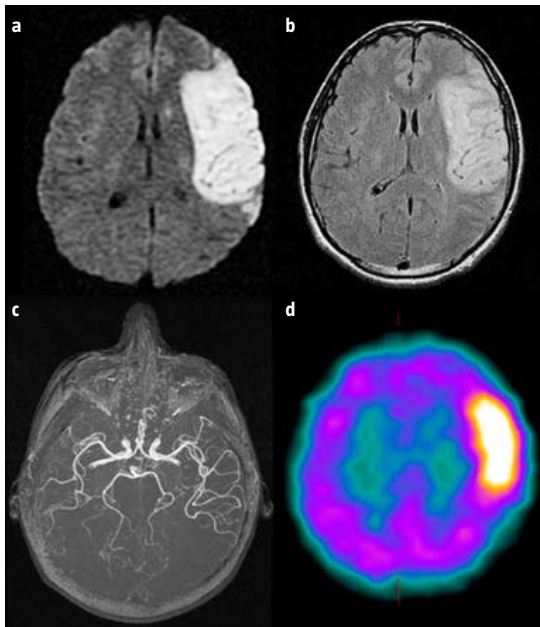
Varón de 30 años remitido por cuadro de inicio agudo de afasia global, hemianopsia homónima, paresia faciobraquiocrural y hemihipoestesia derechas. Como antecedentes destacan el hábito tabáquico y el consumo, en las 72 horas previas, de cocaína fumada e inhalada. Los estudios de tomografía computarizada (TC) y resonancia magnética (RM) craneal mostraron una lesión isquémica subaguda (Figura, a y b) en el territorio de la arteria cerebral media (ACM) izquierda. En el estudio de Doppler transcraneal (DTC) se objetivó una aceleración de flujo (velocidad media > 200 cm/s) en el segmento M1 de la ACM izquierda, interpretado como vasoespasmo arterial secundario al consumo de tóxi-

cos y tratado con medidas hemodinámicas (hemodilución, hipertensión e hipervolemia, o terapia 'triple H') y nimodipino endovenoso. Ante la persistencia de los hallazgos en el estudio de DTC, a las 72 horas del ingreso, se realizaron estudios de angio-RM y tomografía simple por emisión de fótón único (SPECT) cerebral sin signos de vasoespasmo en el primero (Figura, c) y sugestivo de hiperperusión en el segundo (Figura, d). Se procedió a la retirada de fármacos vasodilatadores y se instauraron medidas para el control de las cifras de tensión arterial con buena evolución posterior. El resto de estudios analíticos y cardiológicos fue normal. El paciente fue dado de alta con tratamiento antiagregante y presentaba afasia grave como única focalidad.

Discusión

Hasta la introducción del *crack* en la década de los ochenta, la mayoría de los eventos cerebrovasculares descritos asociados al consumo de cocaína eran de naturaleza hemorrágica. Con la introducción de esta nueva variedad de consumo, el aumento de ictus isquémicos activó la alerta acerca de la relación entre ambos factores. En la actualidad, la cocaína se considera un factor de riesgo independiente tanto para eventos isquémicos (*odds ratio* = 2,03; interva-

Figura. a) Resonancia magnética en secuencia de difusión con área de restricción en territorio superficial de la arteria cerebral media izquierda compatible con isquemia subaguda; b) Resonancia magnética en secuencia FLAIR con hiperintensidad en el territorio superficial de la arteria cerebral media izquierda en relación con el ictus isquémico; c) Angiorresonancia del polígono de Willis con arterias normales, sin datos de obstrucción ni estrechamiento arterial focal; d) Tomografía simple por emisión de fotón único cerebral compatible con área de hiperperusión cerebral en el territorio de la arteria cerebral media izquierda.



lo de confianza al 95% = 1,48-2,79) como hemorrágicos (*odds ratio* = 2,33; intervalo de confianza al 95% = 1,74-3,11), con independencia de la frecuencia o la duración de su consumo [1-3]. Aunque el proceso fisiopatológico que media entre el consumo de cocaína y la enfermedad cerebrovascular no se conoce con certeza, son múltiples, y probablemente superpuestos, los mecanismos implicados. Por un lado, la cocaína dificulta la recaptación de neurotransmisores simpaticomiméticos en las terminales nerviosas. Esto, a su vez, provoca una hipersensibilización de estas terminales a sustancias como la epinefrina o la norepinefrina, lo que da lugar a un exceso de la actividad simpática, a un aumento brusco de la tensión arterial y a una alteración de la capacidad de autorregulación cerebral secundaria. Por otro lado, la cocaína inhibe la recaptación de serotonina en las terminales sinápticas. Como consecuencia del aumento de los niveles de serotonina y del paso de sustancias simpaticomi-

méticas a través de una barrera hematoencefálica dañada por cifras de tensión arterial elevadas de manera súbita, la cocaína es capaz de producir vasoconstricción intensa, sobre todo en arterias de mediano y gran tamaño. Los fenómenos hemorrágicos se relacionan con crisis hipertensivas, ruptura de malformaciones aneurismáticas o transformación hemorrágica de lesiones isquémicas. Los eventos isquémicos se atribuyen a fenómenos de vasoespasmo, vasoconstricción, hiperagregabilidad plaquetaria y trombosis intravascular (por sus efectos sobre la vía del ácido araquidónico y la depleción de proteína C y antitrombina III), fenómenos vasculíticos (vasculitis de pequeño vaso no necrotizante no leucocitoclástica), patología cardíaca (isquemia miocárdica, arritmias o parada cardíaca) y presencia de impurezas en el torrente sanguíneo y a largo plazo, como consecuencia de embolismos arterioarteriales (ya que la cocaína acelera los procesos aterotrombóticos). En nuestro caso, la relación temporal con el consumo de cocaína y la normalidad del resto de estudios etiológicos estableció un diagnóstico de ictus de causa inhabitual por consumo de cocaína [4-8].

En condiciones normales, el flujo sanguíneo cerebral (FSC) se mantiene constante mediante un mecanismo de autorregulación por el cual los vasos tienen la capacidad de cambiar de calibre en respuesta a distintos estímulos. En respuesta a la isquemia cerebral por una oclusión arterial aguda, se produce una vasodilatación arterial inicial que mantiene un FSC y un metabolismo prácticamente normales. Si la situación de isquemia se prolonga, la vasodilatación se vuelve insuficiente, se produce una pérdida del mecanismo de autorregulación y una disminución del FSC con preservación del metabolismo cerebral. Cuando el FSC disminuye por debajo de 20 mL/min/100 g comienzan trastornos metabólicos y bioquímicos encadenados que alteran el normal funcionamiento del tejido cerebral y concluyen con necrosis celular e infarto establecido caracterizado por la disminución del FSC y del metabolismo cerebral [9]. El fenómeno de hiperperusión postisquémica precoz (HPPIP) es una situación transitoria que se interpreta como el reflejo de la recanalización arterial precoz y la reperfusión de un lecho cerebrovascular con un mecanismo de autorregulación dañado por la situación de isquemia previa. En contraste con la evolución habitual de la isquemia cerebral, caracterizada por la disminución del FSC, la HPPIP se define como un aumento del FSC por encima del valor previo a la oclusión arterial aguda y mayor que el flujo del hemisferio contralateral. Su inicio, entre horas y pocos días desde

el comienzo de la isquemia aguda, depende del tiempo hasta la recanalización arterial y de la circulación colateral, y su duración varía desde días hasta varias semanas. En la actualidad se están desarrollando nuevas técnicas de TC y RM cerebral para el estudio del metabolismo y el FSC. Sin embargo, son los estudios de medicina nuclear, como la SPECT, que aporta tasas cuantitativas de flujo sanguíneo, y la tomografía por emisión de positrones, que mide cuantitativamente el flujo sanguíneo y el metabolismo cerebral, los métodos de referencia. Los mecanismos implicados en la aparición de la HPPIP no se conocen con exactitud, y las implicaciones pronósticas de este fenómeno son controvertidas. Algunos autores postulan que su aparición puede ser perjudicial por favorecer la aparición de edema cerebral y la transformación hemorrágica del área isquémica, sobre todo en aquellos pacientes en los que, como en nuestro caso, esta situación se prolonga en el tiempo [10-14].

El DTC es una herramienta útil tanto en el diagnóstico como en la monitorización del síndrome de reperusión, del vasoespasmó y de la vasoconstricción arterial, que se caracterizan por el aumento de las velocidades de flujo sanguíneo [15,16]. La aceleración de flujo en el segmento M1 de la ACM, junto con el antecedente de consumo de cocaína, la ausencia de datos sugestivos de obstrucción arterial en los estudios realizados y la descripción del vasoespasmó como una complicación frecuente del consumo de cocaína, hizo que los hallazgos en el estudio de DTC se interpretasen inicialmente como un vasoespasmó o vasoconstricción arterial. En el tratamiento de ambas entidades se aconseja el uso de fármacos vasodilatadores, como los calcioantagonistas, y medidas hemodinámicas para asegurar la perfusión cerebral [17,18]. De acuerdo con las recomendaciones actuales, el paciente recibió tratamiento con la terapia 'triple H' y nimodipino. Las limitaciones del DTC fueron puestas de manifiesto tras la realización de un estudio de angio-RM, que descartó la alteración en el calibre de los vasos del polígono de Willis como signo de vasoespasmó, y de la confirmación de la existencia de una hiperperforación cerebral en el estudio de SPECT. Esta hiperperforación fue interpretada como una HPPIP secundaria a una oclusión arterial aguda ya resuelta en el momento de la realización de los estudios de hemodinámica cerebral. Por otro lado, el síndrome de reperforación postendarterectomía carotídea se caracteriza por la presencia de confusión, cefalea, alteraciones visuales y crisis epilépticas, y la hemorragia cerebral es la complicación más temida. Este síndrome se considera secundario a una alteración

de la autorregulación vascular cerebral causada por una vasodilatación crónica de las arteriolas y se caracteriza por un aumento del flujo sanguíneo cerebral > 100% respecto al flujo basal. En su tratamiento, se recomienda evitar fármacos vasodilatadores y prevenir la elevación de las cifras de tensión arterial. Dado el paralelismo entre este síndrome y la HPPIP, se procedió a un reajuste del tratamiento con retirada del nimodipino y al control de las cifras de tensión arterial [19,20].

El diagnóstico de ictus por consumo de cocaína es un diagnóstico de exclusión que hay que tener en cuenta, sobre todo, entre los menores de 55 años con eventos hemorrágicos, pero también isquémicos. Aunque los mecanismos implicados son múltiples y el vasoespasmó es una complicación descrita frecuentemente, no conviene olvidar que existen otras complicaciones menos prevalentes y, en cierto modo, 'antagónicas' en lo que a su tratamiento y pronóstico se refiere. El tratamiento inicial con triple H y fármacos vasodilatadores expuso a nuestro paciente a un aumento del riesgo de hemorragia cerebral. Por ello, los resultados de todo procedimiento diagnóstico deben interpretarse en el contexto clínico y en conjunción con el resto de resultados, que deben considerarse como complementarios y no excluyentes.

Bibliografía

1. Daras M, Tuchman AJ, Marks S. Central nervous system infarction related to cocaine abuse. *Stroke* 1991; 22: 1320-5.
2. Westover AN, McBride S, Haley RW. Stroke in young adults who abuse amphetamines or cocaine: a population-based study of hospitalized patients. *Arch Gen Psychiatry* 2007; 64: 495-502.
3. Brown E, Prager J, Lee HY, Ramsey RG. CNS complications of cocaine abuse: prevalence, pathophysiology and neuroradiology. *AJR Am J Roentgenol* 1992; 159: 137-47.
4. Carcelén-Gadea ME, Pons-Amate JM, Climent-Díaz B, García-Escrivá D, Guillén-Fort C. Implicación de la cocaína en la patología vascular cerebral. *Rev Neurol* 2012; 54: 664-72.
5. Treadwell SD, Robinson TG. Cocaine use and stroke. *Postgrad Med J* 2007; 83: 389-94.
6. Toossi S, Hess CP, Hills NK, Josephson SA. Neurovascular complications of cocaine use at a tertiary stroke center. *J Stroke Cerebrovasc Dis* 2010; 19: 273-8.
7. Konzen JP, Levine SR, Garcia JH. Vasospasm and thrombus formation as possible mechanisms of stroke related to alkaloidal cocaine. *Stroke* 1995; 26: 1114-8.
8. Fredericks RK, Lefkowitz DS, Challa VR, Troost BT. Cerebral vasculitis associated with cocaine abuse. *Stroke* 1991; 22: 1437-9.
9. Zazulia AR, Markham J, Powers WJ. Cerebral blood flow and metabolism in cerebrovascular disease. In Mohr JP, Wolf PA, Grotta JC, Moskowitz MA, Mayberg MR, Von Kummer R, eds. *Stroke: pathophysiology, diagnosis and management*. Philadelphia: Elsevier-Saunders; 2011. p. 44-60.
10. Olsen TS, Larsen B, Skriver EB, Herning M, Enevoldsen E, Lassen NA. Focal cerebral hyperemia in acute stroke: incidence, pathophysiology and clinical significance. *Stroke* 1981; 12: 598-607.
11. Tran-Dinh YR, Ille O, Guichard JP, Haguenu M, Seylaz J.

- Cerebral postischemic hyperperfusion assessed by xenon-133 SPECT. *J Nucl Med* 1997; 38: 602-7.
12. Marchal G, Furlan M, Beaudouin V, Rioux P, Hauttement JL, Serrati C, et al. Early spontaneous hyperperfusion after stroke: a marker of favourable tissue outcome? *Brain* 1996; 119: 409-19.
 13. Marchal G, Young AR, Baron JC. Early postischemic hyperperfusion: pathophysiologic insights from positron emission tomography. *J Cereb Blood Flow Metab* 1999; 19: 467-82.
 14. Pan J, Konstas AA, Bateman B, Ortolano GA, Pile-Spellman J. Reperfusion injury following cerebral ischemia: pathophysiology, MR imaging, and potential therapies. *Neuroradiology* 2007; 49: 93-102.
 15. Dalman JE, Beenackers IC, Moll FL, Leusink JA, Ackerstaff RG. Transcranial Doppler monitoring during carotid endarterectomy helps to identify patients at risk of postoperative hyperperfusion. *Eur J Vasc Endovasc Surg* 1999; 18: 222-7.
 16. Washington CW, Zipfel GJ; The participants in the International Multi-disciplinary Consensus Conference on the Critical Care Management of Subarachnoid Hemorrhage. Detection and monitoring of vasospasm and delayed cerebral ischemia: a review and assessment of the literature. *Neurocrit Care* 2011; 15: 312-7.
 17. Ducros A. Reversible cerebral vasoconstriction syndrome. *Lancet Neurol* 2012; 11: 906-17.
 18. Meyer R, Deem S, Yanez ND, Souter M, Lam A, Treggiari MM. Current practices of triple-H prophylaxis and therapy in patients with subarachnoid hemorrhage. *Neurocrit Care* 2011; 14: 24-36.
 19. Lieb M, Shah U, Hines GL. Cerebral hyperperfusion syndrome after carotid intervention: a review. *Cardiol Rev* 2012; 20: 84-9.
 20. Van Mook WN, Rennenberg RJ, Schurink GW, Van Oostenbrugge RJ, Mess WH, Hofman PA, et al. Cerebral hyperperfusion syndrome. *Lancet Neurol* 2005; 4: 877-88.

Diagnosis of stroke due to cocaine and its complications

Introduction. Cocaine is an independent cerebrovascular risk factor both for ischaemic and haemorrhagic events, above all among persons under 55 years of age.

Case report. A case report of stroke due to the consumption of cocaine is used to review its pathophysiology and the complexity involved in the management and diagnosis of the associated complications. One of these complications reported in relation to the consumption of cocaine is vasospasm. This condition shares findings observed in ultrasound imaging studies with other conditions, such as early-onset post ischaemic hyperperfusion. Yet, there are important differences between the two as regards their treatment and prognosis.

Conclusions. The consumption of cocaine is associated with cerebrovascular disease through a number of different mechanisms, which each give rise to different complications. By identifying these complications, correct management can be implemented.

Key words. Brain SPECT. Cerebral hyperperfusion. Cerebral ischaemia. Cocaine. Cranial magnetic resonance. Intracranial vasospasm. Transcranial Doppler ultrasonography.